

DECLARAÇÃO

Animal: Lucy 32
Espécie: Felina
Raça: Persa
Pelagem: Branco e Cinza
Responsável: EMSUV
Telefone: (84) 99928-0940
Endereço: Rua Tiradentes - Centro - Mossoró / RN

Peso: 3,715
Sexo: Fêmea
Idade: 8 anos, 4 dias.
CPF: Não informado

Declaro para os devidos fins que recebi, nesta data, cópia do prontuário médico referente ao paciente:

Nome do Paciente: Lucy 32

Identificação do Prontuário Entregue: 19825 : Período Abrangido: de 09/01 a 10/01/2026

Itens Entregues: ☒ Cópia Integral do Prontuário ☒ Laudos ☒ Exames (especificar):


☒ Imagens (especificar): RX

Outros (especificar): TERMO, BOLETIM DE OCORRÊNCIA

O recebimento da cópia do prontuário médico foi realizado no(s) seguinte(s) meio(s): ☒ Físico (impresso) [] Digital
(CD/DVD/Pendrive/E-mail - especificar): _____

Mossoró, RN, 14/01/2026

AS 19:20



Assinatura

ADVOGADO
OAB/RN
5921


CONS. DECLARAÇÃO

Animal:	Lucy 32	Peso:	3,715
Espécie:	Felina	Sexo:	Fêmea
Raça:	Persa	Idade:	8 anos, 4 dias.
Pelagem:	Branco e Cinza		
Responsável:	EMSUV	CPF:	Não informado
Telefone:	(84) 99928-0940		
Endereço:	Rua Tiradentes - Centro - Mossoró / RN		

Declaro que o animal acima identificado chegou a esse hospital às 6:06 horas do dia 09 do corrente mês, trazido por o representante da empresa EMSUV, inscrita com CNPJ: 63.012.787/0001-21, Josué de Oliveira Morela, para atendimento clínico. O cadastro do animal ficou em nome da EMSUV que ficou responsável pelo animal perante o hospital. O animal passou por consulta clínica geral conforme consta o documento "CONSULTA CLÍNICA GERAL", o médico veterinário examinou e solicitou os exames conforme o documento "SOLICITAÇÃO INTERNA", o animal foi encaminhado para enfermagem para realização dos exames solicitados. O resultado dos exames estão todos anexos. Analisando os exames, observamos que o animal apresentava quadro grave de azotemia pré renal com fecaloma (fezes resecadas) em grande quantidade no reto, cólon descendente, cólon transverso e cólon ascendente, megacolon (dilatação grave do cólon) e bexigoma (dilatação grave da bexiga) com deslocamento cranial e risco de ruptura. Os exames de eletrólitos mostraram potássio muito elevado, o que indica risco imediato de arritmia fatal e morte súbita, especialmente quando há azotemia associada. O animal foi internado conforme o documento "RESUMO DE INTERNAÇÃO". Com a evolução do quadro e não conseguindo eliminar as fezes e urina de forma conservadora, o animal estava sendo preparada para cirurgia de urgência para resolução cirúrgica do quadro grave do animal. Infelizmente, aproximadamente uma hora antes da cirurgia, o animal teve parada cardíaca, foi realizada manobra de ressuscitação cardiorespiratória, mas sem sucesso, e o animalzinho acabou vindo a óbito por volta das 16:00 horas do dia 10 do mês em curso.

Todos os procedimentos realizados pelo hospital para salvar a vida do animalzinho foram autorizados pela empresa EMSUV, que trouxe o animal ao hospital e estava responsável pelo mesmo, de acordo com os termos assinados por um representante da empresa.

Declaro ainda que não foi possível fazer análise pós morte do corpo do animal, pois o mesmo foi retirado sem autorização, do hospital pelo senhor Kalyl Lamarck, o que adreñtou o estabelecimento, ameaçando equipe médica e funcionários, e saiu com o corpo do animal em mãos, para local desconhecido. Por esse motivo também não pudemos entregar o corpo do animal ao representante da empresa EMSUV que trouxe o animal e estava como responsáveis pelo mesmo perante o hospital. Foi realizado boletim de ocorrência pela retirada do corpo do animal em questão sem autorização e o mesmo foi anexo ao prontuário do animal com o nome "BOLETIM DE OCORRÊNCIA".



Saul Dias Cortez
Médico Veterinário
CRMV/RN: 0388

CONSULTA CLÍNICA GERAL

Animal: Lucy 32
Espécie: Felina
Raça: Persa
Pelagem: Branco e Cinza
Responsável: EMSUV
Telefone: (84) 99928-0940
Endereço: Rua Tiradentes - Centro - Mossoró / RN

Peso: 3,715
Sexo: Fêmea
Idade: 8 anos, 4 dias.
CPF: Não informado

None

Anamnese

Queixa principal (com sintomas e sinais clínicos)

PACIENTE APRESENTA AUMENTO DE VOLUME ABDOMINAL POR PROVAVEL PRESENÇA DE FECALOMA ASSOCIADO A BEXIGA REPLETA E DESIDRATAÇÃO

Animal tem acesso a rua?

☒ Sim ☐ Não

Come ração ou comida caseira ?

SEM HISTORICO

Tem alguma Falha no pêlo ?

☐ Sim ☒ Não

A vacinação está em dia ? (considerar apenas vacinas éticas e olhar cartão de vacina se possível)

SEM HISTORICO

Está tomando alguma medicação atualmente ? qual ?

SEM REGISTRO

Histórico sobre a queixa principal

ANIMAL CAPTURADO E APRESENTANDO COMPORTAMENTO APATICO E SEM REATIVIDADE À MANIPULAÇÃO

Qual o tipo de piso que o animal vive?

NÃO SABE INFORMAR

Está se alimentando normalmente ?

NÃO SABE INFORMAR

Apresenta Carrapatos ou pulgas? Usa algum medicamento para prevenir ?

NÃO VISUALIZADO

O animal está esperto ou apático?

APATICO / QUIETO

Urina e Fezes estão normais?

NÃO VISUALIZADO

Faz uso de algum tipo de Veneno para ratos, baratas, formiga...?

SIM, PRESENÇA DE VENENO PARA FORMIGAS APLICADO NO AMBIENTE

Está com a Vermifugação em dia?

☐ Sim ☒ Não

Já Cruzou anteriormente? Já ficou gestante? o parto foi normal?

SEM RESISTRO

Já foi sedado ou anestesiado anteriormente ? teve alguma reação anormal ?

SEM HISTORICO

Exame Clínico

FC (bpm):


255, TAQUICARDIA

FR (mpm) :

28

Temperatura:

37,9



Caio Michel de Moraes Rolim
Médico Veterinário
CRMV-RN 1987

Caio Michel de Moraes Rolim
Medico veterinario, 1987


Tempo Preenchimento capilar (seg)	coloração das mucosas :	Presença de tártaro (classificar como LEVE , MODERADO ou GRAVE)
25	CONGESTAS	NÃO OBSERVADO
Desidratado? (classificar o grau de desidratação de 5 a 12)	Tem secreção anormal nos ouvidos ?	Algum linfonodo aumentado ?
7%	SUJIDADES	NÃO OBSERVADO
Falha ou secreção na pele /pelo?	Animal apresenta sinal de claudicação? (especificar o membro)	A animal está abdômen dilatado ou apresentando algum sinal de dor abdominal?
NÃO FOI OBSERVADO	NÃO	DILATADO E COM PRESENÇA DE MASSA PALPAVEL E FIRME COMPATIVEL COM BEXIGA REPLETA E FEZES RETIDAS E RESSECADAS
Sangue ou secreção na urina? algum sinal de obstrução?	Alguma secreção vaginal ? (descrever a secreção caso houver)	Algum sinal de alteração neurológica?
NÃO, BEXIGA REPLETA E AUSENCIA DE MICÇÃO ATÉ O MOMENTO	NÃO ALTERAÇÃO EM MUCOSA RETAL - PRESENÇA DE GLANDULAS ADANAIS OBSTRUÍDAS E INFLAMADAS, SENDO DRENADO SECREÇÃO ESCURECIDA E FETIDA	NÃO

Conclusões:

E possível fechar o diagnóstico pelo exame clínico	Qual (is) a (s) suspeita (s) Clínica (s) ?	É preciso solicitar algum exame laboratorial ou de imagem? (relacionar os exames)
<input type="radio"/> Sim <input checked="" type="radio"/> Não	FECALOMA + OBSTRUÇÃO URETRAL	RAIO X HEMOGRAMA PAINEL BIOQUIMICO PAINEL ELETROLITICO

Alguma outra observação?

PACIENTE APRESENTANDO QUADRO GRAVE, COM POSSIBILIDADE DE RUPTURA DE BEXIGA E INTOXICAÇÃO AGUDA POR COMPOSTOS UREMICOS PROGNOSTICO RESERVADO A RUIM



Caio Michel de Moraes Rolim
Médico Veterinário
CRMV-RN 1987

Caio Michel de Moraes Rolim
Medico veterinario, 1987

SOLICITAÇÃO INTERNA

Animal: Lucy 32
Espécie: Felina
Raça: Persa
Pelagem: Branco e Cinza
Responsável: EMSUV
Telefone: (84) 99928-0940
Endereço: Rua Tiradentes - Centro - Mossoró / RN

Peso: 3,715
Sexo: Fêmea
Idade: 8 anos, 4 dias.
CPF: Não informado

Solicito para Lucy 32, 8 anos, Felina,

☒ **(X) Enfermaria**

• **Exames de sangue**

1. HEMOGRAMA
2. QP12
3. FIV/FELV
4. PAINEL LYTE 4 (ELETROLITOS)
5. TESTE RÁPIDO - GIARDIA

• **Outros exames feitos na enfermaria**

- 1.
- 2.

• **Aplicação de medicação**

- 1.
- 2.

• **Fluidoterapia** (especificar quantas):

•

• **Medicações a serem administradas na internação** (especificar quais e a quantidade):

- 1.
- 2.

☒ **(X) Setor de imagem**


() Cistocentese + urinálise () Eletrocardiograma () Ecocardiograma () Biópsia () Aferição de pressão

(X) Raio X Região: ABDOMEN Exposições: VD E LL

Procedimentos

() Sedação () Transfusão () Urinálise - sonda uretral () Toracocentese () Abdominocentese () Desobstrução uretral

() Outros (descrever): _____



Caio Michel de Moraes Rolim
Médico Veterinário
CRMV-RN 1987

Caio Michel de Moraes Rolim

CRMV/RN: 1987

Mossoró / RN, 09 de janeiro de 2026

TERMO DE AUTORIZAÇÃO PARA PROCEDIMENTO TERAPÊUTICO

Animal: Lucy 32 Peso: 3,715
Espécie: Felina Sexo: Fêmea
Raça: Persa Idade: 8 anos, 4 dias.
Pelagem: Branco e Cinza
Responsável: EMSUV CPF: Não informado
Telefone: (84) 99928-0940
Endereço: Rua Tiradentes - Centro - Mossoró / RN

Autorizo a realização do(s) procedimento(s) terapêutico(s) **CISTOCENTESE** no animal de nome Lucy 32, espécie Felina, raça Persa, sexo Fêmea, idade (real ou aproximada) 8 anos, pelagem Branco e Cinza, Castrado, a ser realizado pelo(a) Médico(a) Veterinário(a) SAUL DIAS CORTEZ, CRMV-0388


Identificação do responsável pelo animal:

Nome: EMSUV
RG:
CPF: 63.012.787.0001-21
Endereço: Rua Tiradentes
Telefone: (84) 99928-0940
Email:

Declaro ter sido esclarecido acerca dos riscos inerentes, durante ou após a realização do(s) procedimento(s) terapêutico(s) citado(s), estando o referido profissional isento de quaisquer responsabilidades decorrentes de tais riscos.

Observações Gerais (a serem fornecidas pelo proprietário/responsável): **ESTÃO AUTORIZADOS TODOS OS PROCEDIMENTOS NECESSÁRIOS PARA SALVAR A VIDA DO ANIMAL.**

Mossoró, 09 de janeiro de 2026


Assinatura do responsável pelo animal.

TERMO DE CONSENTIMENTO LIVRE E ESCLARECIDO PARA REALIZAÇÃO DE INTERNAÇÃO


Animal: Lucy 32 **Peso:** 3,715
Espécie: Felina **Sexo:** Fêmea
Raça: Persa **Idade:** 8 anos
Pelagem: Branco e Cinza
Responsável: EMSUV **CPF:** 797.036.904-91
Telefone: (84) 99927-7373
Endereço: Rua Desembargador Dionísio Filgueira - Centro - Mossoró / RN

Declaro o livre consentimento para a realização de internação e tratamento(s) necessário(s) no animal acima identificado, a ser realizado pelo(a) Médico(a) Veterinário(a) Carlos Vinicius da Silva Almeida CRMV - 01876

Declaro, ainda, ter sido esclarecido(a) acerca dos possíveis riscos inerentes à situação clínica do animal, bem como do(s) tratamento(s) proposto(s), estando o(a) referido(a) profissional isento(a) de quaisquer responsabilidades decorrentes de tais riscos,

Ademais, autorizo o estabelecimento a dispor dos pertences do meu animal após decorrido 10 dias do seu óbito, eutanásia ou esquecimento da minha parte, entendendo que o hospital poderá destinar os pertences como desejar e afirmo estar ciente que não poderei requerê-los posteriormente.

Mossoró/RN, 10 de janeiro de 2026



EMSUV - CPF: 797.036.904-91
797.036.904-91

TERMO DE AUTORIZAÇÃO PARA REALIZAÇÃO DE PROCEDIMENTOS ANESTÉSICOS E SEDAÇÃO

Animal: Lucy 32
Espécie: Felina
Raça: Persa
Pelagem: Branco e Cinza
Responsável: EMSUV
Telefone: (84) 99927-7373
Endereço: Rua Desembargador Dionísio Filgueira - Centro - Mossoró / RN

Peso: 3,715
Sexo: Fêmea
Idade: 8 anos
CPF: 797.036.904-91

Autorizo a realização do procedimento anestésico/sedação necessário, devidamente explicado pelo médico veterinário, no animal de nome **Lucy 32**, espécie **Felina**, raça **Persa**, sexo **Fêmea**, idade (real ou aproximada) **8 anos**, pelagem **Branco e Cinza**, **Castrado**, a ser realizado pelo(a) Médico(a) Veterinário(a) Carlos Vincius da Silva Almeida CRMV- 01876

Identificação do responsável pelo animal:

Nome: EMSUV
RG:
CPF: 797.036.904-91
Endereço: Rua Desembargador Dionísio Filgueira
Telefone: (84) 99927-7373
Email:

Declaro ter sido esclarecido acerca dos possíveis riscos, inerentes ao(s) procedimento(s) proposto(s), estando o referido profissional isento de quaisquer responsabilidades decorrentes de tais riscos.


Mossoró, 10 de janeiro de 2026

Jesus de Oliveira Moura
Assinatura do responsável pelo animal.
797.036.904-91

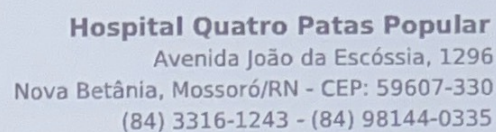
RESULTADO	HEMOGRAMA	REFERÊNCIA
Animal: Lucy 32	Peso: 3,715	
Espécie: Felina	Sexo: Fêmea	
Raça: Persa	Idade: 8 anos, 4 dias.	
Pelagem: Branco e Cinza		
Responsável: EMSUV	CPF: Não informado	
Telefone: (84) 99928-0940		
Endereço: Rua Tiradentes - Centro - Mossoró / RN		

Por Saul Dias Cortez em 09/01/2026 14:06

RESULTADO	REFERÊNCIA
Eritrograma	
Eritrócitos 7.80 (milhões/mm ³)	5.0 - 10.00 (milhões/mm ³)
Hematócrito 31.3 %	24.0 - 45.0 %
Hemoglobina 10.8 g/dL	8.0 - 15.0 g/dL
VCM 40.2 fL	39.0 - 55.0 fL
HCM 13.8 pg	12.5 - 17.5 pg
CHCM 34.4 g/dL	30.0 - 39.0 g/dL
RDW 17.5 %	15.0 - 27.0 %
Observações Eritrograma Hemácias sem alterações morfológicas.	
Leucograma	0 - 0%
Leucócitos 14.79 K/L	5.50 - 19.50 K/L
Valores Relativos	0 - 3% (0 - 300 mil/mm ³)
Neutrófilos (%) 58.48 %	35 - 75 %
Linfócitos(%) 30.73 %	20 - 55 %
Monócitos (%) 4.71 %	1 - 4 %
Eosinófilos (%) 6.02 %	2 - 12 %
Basófilos (%) 0.06 %	0 - 0.3 %
Valores Absolutos	
Neutrófilos	
Segmentados 8.65 K/L	2.50 - 12.50 K/L
Linfócitos 4.54 K/L	1.50 - 7.00 K/L
Monócitos 0.69 K/L	0.10 - 0.85 K/L
Eosinófilos 0.89 K/L	0.10 - 1.50 K/L
Basófilos 0.00 K/L	0.00 - 0.26 K/L
Plaquetograma	
Plaquetas 114 K/L	151 - 600 K/L
VPM 9.6 ft	11.4 - 21.6 ft
Pesquisa de hematozoário Não foram observados hemoparasitas na amostra analisada.	
Observações Trombocitopenia.	



Saul Dias Cortez
Veterinário, 0388



Pág. 2 de 2

FIV AC E FELV TEST KIT ALERE

Animal:	Lucy 32	Peso:	3,715
Espécie:	Felina	Sexo:	Fêmea
Raça:	Persa	Idade:	8 anos, 4 dias.
Pelagem:	Branco e Cinza		
Responsável:	EMSUV	CPF:	Não informado
Telefone:	(84) 99928-0940		
Endereço:	Rua Tiradentes - Centro - Mossoró / RN		

O teste Snap FIV/FELV Combo é um ensaio imunoabsorvente ligado a enzima (ELISA) que realiza testes simultâneos para anticorpos p24 do FIV (vírus da imunodeficiência felina) e antígenos p27 do FELV (vírus da leucemia felina) no sangue total, soro e plasma. A tecnologia ELISA utiliza uma reação enzimática a partir da presença de uma substância que esteja ligada um ab ou ag. Este teste usa um sistema de fluxo bidirecional que permite que a amostra de sangue flua sobre o ponto reativo duas vezes, proporcionando um aumento de sinal. Além disso, o dispositivo inclui uma etapa de lavagem para garantir um sinal e fundo claros.

Por Saul Dias Cortez em 09/01/2026 14:16

	RESULTADO	REFERÊNCIA
Amostra	Sangue total	
Partida	1204D475	
Fabricação	07/01/2024	
Validade	06/11/2026	
Resultado		
FIV	Não reagente.	
FeLV	Não reagente.	
Data	09/01/2026	



Saul Dias Cortez
Veterinário, 0388

TESTE RÁPIDO DE GIARDIA

Animal: Lucy 32
Espécie: Felina
Raça: Persa
Pelagem: Branco e Cinza
Responsável: EMSUV
Telefone: (84) 99928-0940
Endereço: Rua Tiradentes - Centro - Mossoró / RN

Peso: 3,715
Sexo: Fêmea
Idade: 8 anos, 4 dias.
CPF: Não informado

O Giardia Ag é um teste de diagnóstico in vitro para detecção rápida e qualitativa de antígeno de Giardia lamblia em fezes de cão.

Sensibilidade Clínica: (45/46): 97,83%

Especificidade Clínica: (61/63): 96,83%

Precisão: (45+61/46+63): 97,25%

Por Saul Dias Cortez em 09/01/2026 14:31

	RESULTADO	REFERÊNCIA
Dados do teste		
Partida	1804D287	
Vencimento	10/11/2026	
RESULTADO	Não reagente.	
DATA	09/01/2026	



Saul Dias Cortez
Veterinário, 0388

RADIOGRAFIA - RAO X

Animal:	Lucy 32	Peso:	3,715
Espécie:	Felina	Sexo:	Fêmea
Raça:	Persa	Idade:	8 anos, 4 dias.
Pelagem:	Branco e Cinza		
Responsável:	EMSUV	CPF:	Não informado
Telefone:	(84) 99928-0940		
Endereço:	Rua Tiradentes - Centro - Mossoró / RN		

Por Roberto Savio Bessa da Silva em 10/01/2026 12:00

	RESULTADO	REFERÊNCIA
Exame	Radiografia Simples de Abdomen	
Posição 1	Lateral direita	
Posição 2	Ventrodorsal	

Conclusões

Estômago não distinguível.

Alças intestinais deslocadas cranialmente de forma importante.

Cólon com distensão importante e difusa, com grande quantidade de conteúdo fecal de radiopacidade média a alta, com aspecto particionado, limitando-se e ocupando a entrada da pelve, ocupando grande parte do abdomen.

Ausência de sinais de corpo estranho radiopaco em estômago ou intestino.

Silhueta esplênica com dimensões preservadas.

Silhueta hepática com dimensões preservadas.

Silhueta renal preservada bilateralmente, sem sinais de urólitos radiopacos.

Bexiga deslocada cranialmente com distensão grave, sem sinais de urólitos radiopacos, ocupando grande parte de abdomen.

Obs.: discreta osteofitose em acetábulo esquerdo (osteoartrose).

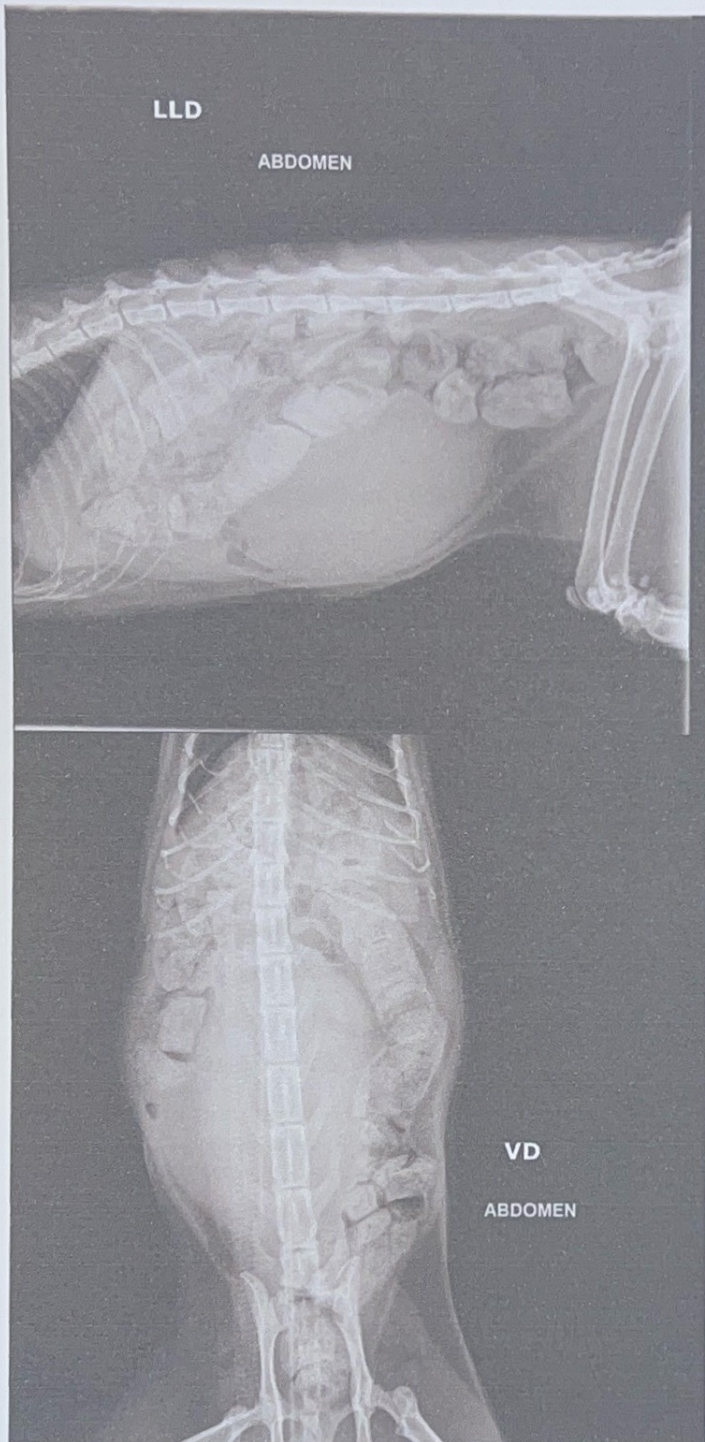
IMPRESSÃO DIAGNÓSTICA

Sinais sugerem megacólon com grande quantidade de fecalomas. Retenção urinária com grave distensão de bexiga, não se descartando processo obstrutivo. É conveniente correlacionar a achados e histórico clínicos, do exame físico e laboratoriais.

LAUDO EMITIDO ELETRONICAMENTE - TELERRADIOLOGIA



Roberto Savio Bessa da Silva
Médico Veterinário Radiologista, CRMV-RN 0997



Roberto Savio Bessa da Silva
Médico Veterinário Radiologista, CRMV-RN 0997


PERFIL QP12

Animal: Lucy 32
Espécie: Felina
Raça: Persa
Pelagem: Branco e Cinza
Responsável: EMSUV
Telefone: (84) 99928-0940
Endereço: Rua Tiradentes - Centro - Mossoró / RN


Peso: 3,715
Sexo: Fêmea
Idade: 8 anos, 4 dias.
CPF: Não informado

Por Saul Dias Cortez em 09/01/2026 16:44

	RESULTADO	REFERÊNCIA
Glicose	169	73 - 134 (mg/dL)
Proteínas totais	7.13	5.4 - 7.8 (g/dL)
Albumina	2.98	2.1 - 3.3 (g/dL)
Globulina	4.15	2.6 - 5.1 (g/dL)
Relação Albumina/Globulina	0.71	0.45 - 1.19
Creatinina quinase (CK)	163.5	7.2 - 28.2 (U/L)
Creatinina	8.66	0.8 - 1.6 (mg/dL)
Ureia	340.0	20 - 65 (mg/dL)
Relação Ureia/Creatinina	39	10 - 30
Aspartato transaminase (AST)	42	26 - 43 (U/L)
Aspartato aminotransferase (ALT)	52	6 - 83 (U/L)
Fosfatase alcalina (FAL)	37.6	25 - 93 (U/L)
GGT	3.05	1.3 - 5.3 (U/L)



Saul Dias Cortez
Veterinário, 0388



Animal:	Lucy 32	Peso:	3,715
Espécie:	Felina	Sexo:	Fêmea
Raça:	Persa	Idade:	8 anos, 4 dias.
Pelagem:	Branco e Cinza		
Responsável:	EMSUV	CPF:	Não informado
Telefone:	(84) 99928-0940		
Endereço:	Rua Tiradentes - Centro - Mossoró / RN		

	RESULTADO	REFERÊNCIA	
Eletrólitos			
Sódio	159 mEq/L	150 - 165 mEq/L	
Potássio	8.6 mEq/L	3.5 - 5.8 mEq/L	
Relação Sódio / Potássio	18.48		
Cloro	121 mEq/L	112 - 129 mEq/L	

RESUMO DE INTERNAÇÃO

Animal: Lucy 32 Peso: 3,715
Espécie: Felina Sexo: Fêmea
Raça: Persa Idade: 8 anos, 3 dias.
Pelagem: Branco e Cinza
Responsável: EMSUV
Endereço: Rua Tiradentes - Centro - Mossoró / RN

Queixa:

Paciente com aumento de volume abdominal com presença de massa palpável com aumento de bexiga e intestino

Diagnóstico:

Provável obstrução urinária com fecaloma

Prognóstico:

Ruim

HISTÓRICO

10/01/2026 16:02 - Óbito

Registrado por Carlos vinicius da silva almeida

Causa: Parada Cardiorrespiratória por complicação de quadro de obstrução uretral, potássio elevado. Relatório: Paciente apresentou varios de vomitos e evoluiu posteriormente para parada cardiorespiratória foi realizados procedimentos de RCP, mas sem sucesso.

10/01/2026 15:41 - Episódios de vomitos consecutivos

Registrado por Carlos vinicius da silva almeida

Animal vomitou de liquidos de aspecto amarelo escuro em pequenas quantidades

10/01/2026 13:56 - Cistocentese

Registrado por Saul dias cortez

Tentou-se sondagem uretral, mas não foi possível. Realizado cistocentese de alívio, sendo possível coletar 230 ml de urina com presença de sangue e feito enema de evacuação. Foi realizado a sedação prévia com Butorfanol IM

10/01/2026 12:45 - Peso: 3,72 kg

Registrado por Erika vanessa almeida do nascimento

10/01/2026 12:40 - Procedimento médico

Registrado por Carlos vinicius da silva almeida

Dipirona, 0,18 ml por via IM, a cada 24 horas, por 3 dias, iniciando em 09/01/2026 às 12:40

10/01/2026 08:03 - Execução: ALIMENTAÇÃO

Registrado por Internamento

Alimentação oferecida na boca do animal, Executado em 09/01/2026 às 21:47

10/01/2026 06:10 - Boletim Noturno

Registrado por Herson da silva costa

BOLETIM MÉDICO DO HOSPITAL VETERINÁRIO QUATRO PATAS POPULAR □□ Bom dia, senhor Josué Moreira. Aqui abaixo eu irei enviar algumas informações sobre o estado de saúde de Lucy 32. Durante o plantão o paciente foi monitorado de forma contínua, apresentando as seguintes condições: Fezes: Ausentes; Micção: Ausente. Alimentação: Patê, oferecida na boca, comeu pouco. Quadro Geral: Paciente segue em observação no internamento após dar entrada apresentado aumento de volume abdominal por presença de fecaloma com megacolon, associado a bexiga repleta e desidratação. Hoje será novamente reavaliada. Novas informações serão expressas em próximo boletim. Veterinário responsável pelo boletim: Herson Costa. Demais informações sobre o seu animalzinho somente conseguirão ser dadas no horário da visita, que ocorre das 15:00h até as 16:30h (no fim de semana), e no próximo boletim médico, devido a nossa rotina intensa de cuidados. Qualquer urgência te ligaremos nos números indicados

10/01/2026 01:15 - Procedimento médico

Registrado por Herson da Silva Costa

Solução fisiológica, 20 ml por via SC, iniciando em 10/01/2026 às 01:15

10/01/2026 00:40 - Procedimento médico

Registrado por Herson da Silva Costa

Lactulona, 0,6 ml por via oral a cada 12 horas, por 1 dia, iniciando em 09/01/2026 às 12:40

09/01/2026 21:47 - Execução: ALIMENTAÇÃO

Registrado por Internamento

Alimentação oferecida na boca do animal, Executado em 09/01/2026 às 21:47

09/01/2026 18:40 - Boletim Diurno

Registrado por Caio michel de morais rolim

BOLETIM MÉDICO DO HOSPITAL VETERINÁRIO QUATRO PATAS POPULAR □□ Boa noite, senhor Josué Moreira. Aqui abaixo eu irei enviar algumas informações sobre o estado de saúde de Lucy 32. Durante o plantão a paciente foi monitorada de forma contínua, apresentando as seguintes condições: Fezes: Ausentes, retidas; Micção: Ausente e presença de bexiga repleta. Alimentação: Patê, oferecido na boca. Quadro Geral: Paciente segue em estabilização no internamento após dar entrada apresentado aumento de volume abdominal por provável presença de fecaloma

associado a bexiga repleta e desidratação, existe risco de ruptura de bexiga, não se conseguiu passar sonda para esvaziar, foi realizado cistocentese de alívio, porém saiu pouco conteúdo. O potássio muito elevado, risco de arritmia e parada cardíaca. Não foi possível fazer eletrocardiograma. Durante plantão diurno, paciente permaneceu quieta e apática em box, mas responsiva quando manipulada, com alimentação oferecida na boca. Paciente apresentando quadro grave, com importante repleção de bexiga, ausência de micção e risco elevado de ruptura associado a importante presença de massa fecal firme e ressecada à palpação abdominal. Ressalta-se que não foi possível realizar ultrassonografia abdominal, sendo realizado radiografia complementar para maiores detalhes do quadro clínico, o qual aponta grave distensão em bexiga e importante acúmulo de fezes em região de colon descendente e reto (aguarda-se laudo oficial). Hoje será novamente reavaliada e será avaliada a necessidade de realização de enema e desobstrução uretral. Paciente apresentou um episódio de vômito de coloração amarelada. Novas informações serão expressas em próximo boletim. Veterinário responsável pelo boletim: Caio Michel. Demais informações sobre o seu animalzinho somente conseguirão ser dadas no horário da visita, que ocorre das 15:00h até as 16:30h (no fim de semana), e no próximo boletim médico, devido a nossa rotina intensa de cuidados. Qualquer urgência te ligaremos nos números indicados

09/01/2026 18:20 - Vômito

Registrado por Caio michel de morais rolim

Animal vomitou amarelo escuro, apenas líquido, em pequena quantidade

09/01/2026 13:22 - Cistocentese

Registrado por Caio michel de morais rolim

Tentou-se sondagem uretral, mas não foi possível. Realizado cistocentese de alívio, sendo possível coletar pouco urina, animal inquieto. Urina com aspecto sanguinolenta

09/01/2026 13:12 - Procedimento médico

Registrado por Caio michel de morais rolim

Solução fisiológica, 20 ml por via SC, iniciando em 09/01/2026 às 13:20

09/01/2026 12:38 - Procedimento médico

Registrado por Caio michel de morais rolim

Lactulona, 0,6 ml por via oral a cada 12 horas, por 1 dia, iniciando em 09/01/2026 às 12:40

09/01/2026 12:36 - Procedimento médico

Registrado por Caio michel de morais rolim

Dipirona, 0,18 ml por via IM, a cada 24 horas, por 3 dias, iniciando em 09/01/2026 às 12:40

09/01/2026 12:34 - Procedimento médico

Registrado por Caio michel de morais rolim

ALIMENTAÇÃO, a cada 8 horas, por 5 dias, iniciando em 09/01/2026 às 12:40

09/01/2026 12:32 - Admissão em internação

Registrado por Caio michel de morais rolim

Veterinário(a): Caio michel de morais rolim

Situação: Internado

Risco: Urgente

Queixa: Paciente com aumento de volume abdominal sugestivo de fezes ressecadas e aumento de bexiga.



GOVERNO DO ESTADO DO RIO GRANDE DO NORTE
POLÍCIA CIVIL
2ª DELEGACIA REGIONAL - MOSSORÓ - MOSSORÓ - RN

BOLETIM DE OCORRÊNCIA

Nº: 00009024/2026

DADOS DO REGISTRO

Data/Hora Início do Registro: 14/01/2026 16:47:59 Data/Hora Fim: 14/01/2026 17:24:20

Delegado(a): Rafael Gomes Arraes de Alencar

DADOS DA OCORRÊNCIA

Unidade de Apuração: 2ª Delegacia Regional - Mossoró

Data/Hora do Fato Início: 10/01/2026 16:00 (Hora Aproximada)

Data/Hora do Fato Fim:

Local do Fato

Município: Mossoró (RN)

Bairro: Nova Betânia

Logradouro: AV. JOAO DA ESCOSSIA

Nº: 1296

Complemento: HOSPITAL VETERINARIO QUATRO PATAS POPULAR

Tipo do Local: Estabelecimentos de saúde

Natureza	Meio(s) Empregado(s)
23785: MEDIAÇÃO DE CONFLITOS	Não Houve

ENVOLVIDO(S)

Nome Civil: RUSTHANIA NOGUEIRA DOS SANTOS (COMUNICANTE)

Nacionalidade: Brasileira

Sexo: Feminino

Nasc: 29/03/1986 Idade 39

Profissão: Diretor Administrativo

Estado Civil: Solteiro(a)

Naturalidade: Mossoró - RN

Filiação 1: Maria Jose Nogueira de Moura

Filiação 2: Ronaldo Oliveira dos Santos

Documento(s)

RG: 2521279

CPF: 063.688.514-30

Endereço

Município: Mossoró - RN

Logradouro: RUA RICARDO GUILHERME DE LIMA

Nº: 29

Bairro: Aeroporto

CEP: 59.607-380

Telefone: (84) 98732-7216 (Telefone Celular)

Nome Social: KALIL

Nome Civil: DESCONHECIDO 1 (KALIL) (SUPOSTO AUTOR/INFRATOR)

Nacionalidade: Brasileira

Sexo: Masculino

Idade 32

Estado Civil: Sem Informação



GOVERNO DO ESTADO DO RIO GRANDE DO NORTE
POLÍCIA CIVIL
2ª DELEGACIA REGIONAL - MOSSORÓ - MOSSORÓ - RN

BOLETIM DE OCORRÊNCIA

Nº: 00009024/2026

Nome Civil: ERNICIO RICARDO DO NASCIMENTO (TESTEMUNHA)

Nacionalidade: Brasileira

Sexo: Masculino

Idade 45

Profissão: Auxiliar de Veterinário

Estado Civil: Sem Informação

Endereço

Telefone: (84) 98629-2193 (Telefone Celular)

Nome Civil: LAIS JESSICA BEZERRA TIBURCIO (TESTEMUNHA)

Nacionalidade: Brasileira

Sexo: Feminino

Nasc: 30/10/1994 Idade 31

Profissão: Recepcionista

Estado Civil: Divorciado(a)

Naturalidade: Areia Branca - RN

Filiação 1: Lenice Maria Alves Bezerra Tiburcio

Filiação 2: Gerson da Silva Tiburcio

Documento(s)

CPF: 108.991.154-89

Endereço

Município: Areia Branca - RN

Logradouro: RUA XAVIER FERNANDES

Nº: 06

Bairro: CENTRO

CEP: 59.655-000

Telefone: (84) 98668-4690 (Telefone Celular)

Nome Civil: JOSUE DE OLIVEIRA MOREIRA (ENVOLVIDO)

Nacionalidade: Brasileira

Sexo: Masculino

Idade 45

Profissão: Veterinário

Estado Civil: Sem Informação

Endereço

Telefone: (84) 99928-0940 (Telefone Celular)

Razão Social: QUATRO PATAS - PRESTACAO DE SERVICOS VETERINARIOS LTDA (ENVOLVIDO, VITIMA)

Ramo de Atuação: Saúde

Documento(s)

CNPJ: 35.368.171/0001-52

Endereço

Município: Mossoró - RN

Logradouro:

Nº: 1296

Complemento: LETRA A

CEP: 59.607-330


AVENIDA JOAO DA ESCOSSIA

Razão Social: EMPRESA DE SAUDE UNICA VETERINARIA (ENVOLVIDO)

Ramo de Atuação: Saúde

Documento(s)

CNPJ: 62.717.919/0001-58





GOVERNO DO ESTADO DO RIO GRANDE DO NORTE
POLÍCIA CIVIL
2ª DELEGACIA REGIONAL - MOSSORÓ - MOSSORÓ - RN

Fls: 3
Visto:

BOLETIM DE Ocorrência

Endereço

Município: Mossoró - RN
Logradouro:
Bairro: Centro

Nº: 00009024/2026

Nº: 259

Complemento: SALA 902

RUA TIRADENTES

OBJETO(S) ENVOLVIDO(S)

Nenhum Objeto Informado

RELATO/HISTÓRICO

A COMUNICANTE INFORMA QUE É DIRETORA DO REFERIDO HOSPITAL VETERINARIO QUATRO PATAS; QUE NO DIA E HORA CITADOS FOI DEIXADO UM GATO DOENTE PELA PESSOA DE "JOSUE" REPRESENTANDO A EMPRESA DE SAUDE UNICA VETERINARIA, QUE VEIO A OBITO NO DIA SEGUINTE; QUE OS FUNCIONARIOS COMUNICARAM AO TELEFONE DEIXADO PELO JOSUE; QUE DEPOIS CHEGOU UM HOMEM PERGUNTADO ONDE ERA O NECROTERIO E IA PEGAR O GATO, SE ALGUEM IMPEDISSE IRIA QUEBRAR TUDO E LEVOU O GATO; QUE SOUBERAM ATRAVES DAS REDES SOCIAIS QUE A PESSOA QUE LEVARA O GATO SERIA A PESSOA CONHECIDA POR "KALIL" MORADOR DO CONDOMINIO QUINTAS DO LAGO; QUE DIANTE DOS FATOS VEIO REGISTRAR O OCORRIDO, POIS HOSPITAL FOI INTIMADO PELO MINISTERIO PUBLICO PARA PRESTAR ESCLARECIMENTO SOBRE O OCORRIDO. NADA MAIS DISSE

ASSINATURAS




Documento assinado eletronicamente por:
Ricardo Batista da Costa
Responsável pelo Atendimento
CPF: 430.176.194-34 Data: 14/01/26 17:24:38
Conforme § 1º do art. 8º e art. 19º do Decreto nº 8.339/2015

Ricardo Batista da Costa
Agente de Polícia
Matrícula 1525794
Responsável pelo Atendimento

Rusthania Nogueira dos Santos
Rusthania Nogueira dos Santos
Comunicante

"Declaro para os devidos fins de direito que sou o(a) único(a) responsável pelas informações acima assentadas e ciente que poderei responder civil e criminalmente pela presente declaração que del origem, conforme previsto nos Artigos 339-Denúnciação Caluniosa e 340-Comunicação Falsa de Crime ou de Contravenção do Código Penal Brasileiro."



Impresso por: Ricardo Batista da Costa - IP de Registro: 177.87.99.1
Data de Impressão: 14/01/2026 17:24:23

Página 3 de 3

PPe - Procedimentos Policiais Eletrônicos